Ihre Daten

Befund-ID:
2016-02-19-c726a

Geburtsjahr:
1971

Bearbeitet seit:
24.02.2016, 13:57 Uhr

Fertiggestellt:
27.02.2016, 11:46 Uhr

Ihr Bearbeiter

Ihr Befund wurde von Martin Schoppenhorst (Arzt) bearbeitet.

„Was hab‘ ich?“ gGmbH
Theaterstraße 4
01067 Dresden

Web: https://washabich.de
Mail: hilfe@washabich.de
Telefon: (0351) 41 88 90-90

Ihr Befund

Lieber Nutzer.

Sie haben uns einen Befund zugeschickt. Vielen Dank für die Einsendung des Berichtes und das uns entgegengebrachte Vertrauen. Verständlicherweise können Sie mit dem Inhalt des Befundes wenig anfangen. Ich möchte Ihnen jetzt dabei helfen, dieses Mediziner-Latein zu verstehen.

Sie werden feststellen, dass die Übersetzung um einiges länger ist als der ursprüngliche Bericht. Ich habe keine Informationen zu Ihrer persönlichen Krankengeschichte. Ich weiß auch nicht, wie viel Sie selbst schon wissen. Daher versuche ich, alles möglichst genau und ausführlich zu beschreiben. Um Ihnen Ihren eingesendeten Befund möglichst zusammenhängend zu übersetzen, werde ich jeweils einen Teil des Originalbefundes in blauer Schrift einfügen. Danach, wenn nötig, werden einzelne Begriffe (fettgedruckt) aus dem Originalbefund erklärt. Meine Übersetzung des Satzes erscheint darunter in schwarzer Schrift. Nicht eingerückte Sätze in schwarzer Schrift sind nicht übersetzt, weil sie im Original gut verständlich sind. Die eingeklammerten Zahlen z. B. (1/1) geben die Nummer der Abbildung und die Position eines Begriffs an.

Rehabilitationsdiagnose:

Die Diagnose, mit der Sie zu den Wiederhestellungsmaßnahmen (Reha) geschickt wurden

- Polytrauma mit Traumatischer Subarachnoidalblutung rechts temporal/links hochfrontal,
    - Sie hatten zahlreiche Verletzungen mit Blutungen unterhalb der Spinngewebshaut rechts im Schläfenlappen und links oben im Stirnhirnbereich erlitten.
    - **Hirnhäute bzw. Rückenmarkshäute,** auch Meningen genannt, sind Bindegewebsschichten, die das gesamte Gehirn umschließen und sich hinten in der Schädelgrube durch ein großes Loch als Rückenmarkshäute fortsetzen. Man kann die Hirnhaut in eine harte Schicht und in eine weiche Schicht unterteilen. Von außen - vom Knochen- nach innen - zum Nervengewebe - ergibt sich folgende Reihenfolge:
    - Knochenhaut, darunter kommt ein Hohlraum (**Epiduralraum**), dann folgt die
    - **Harte Hirnhaut** (**Dura mater**), darunter wieder ein Hohlraum (**Subduralraum**), als nächste Schicht die
    - **Spinngewebshaut** (**Arachnoidal mater**), darunter wieder ein mit Hirnwasser gefüllter Hohlraum (**Subarachnoidalraum**) darunter
    - **Weiche Hirnhaut** (**Pia mater**, und dann das Gehirn, bzw.

Rückenmark.

- Kalottenfraktur links,
  - Die Schädeldecke ist links gebrochen
- Hirnkontusionen rechts,
  - Das Gehirn wurde recht gequetscht.
- Jochbeinfraktur links,
  - Das Jochbein außen unter der Augenhöhle ist auf der linken Seite gebrochen.
- Oberkieferfraktur links,
  - Der linke Oberkiefer ist gebrochen
- gering dislozierte Jochbogenfraktur und laterale Orbitawandfraktur links,
  - Die Bruchstücke des linken Jochbeins sind etwas verschoben und die der linken äußeren Augenhöhlenwand.
- Rippenserienfraktur II-V dorsal,
  - Die 2. bis 4. Rippe links hinten sind gebrochen.
- Claviculafraktur links und traumatischen Pneumothorax am 20.11.15 bei Z.n. Fahrradsturz
  - Das linke Schlüsselbein ist gebrochen, so dass die Lungenhaut verletzt wurde und Luft in den Brustkorb eingedrungen ist. Da im Brustkorb normal ein Unterdruck herrscht, ist die Atmung behindert. Das alles wurde durch

Komplikationen im akutstationären Verlauf:

- Die Probleme die während des Aufenthaltes auf der Akut-Station aufgetreten sind.
  - Z.n. dilatativer Tracheotomie am 24.11.15
- Es wurde ein Luftröhrenschnitt durchgeführt und der Schnitt wurde

„Was hab‘ ich?“ gGmbH
Theaterstraße 4
01067 Dresden

Web: https://washabich.de
Mail: hilfe@washabich.de
Telefon: (0351) 41 88 90-90

erweitert.

  - Z.n. Bohrlochtrepanation links frontal und Implantation einer Hirndrucksonde am 20.11.15, Entfernung am 29.11.15

- In die linke Schädeldecke wurde vorne ein Loch gebohrt und ein Röhrchen eingesetzt, das später wieder entfernt wurde.

  - Z.n. Anlage einer Thoraxdrainage links
- Auch in den Brustkorb wurde ein Rohr eingesetzt, mit dem Rohr wird eingedrungenes Blut abgesaugt und der Unterdruck wieder hergestellt, den die Lungen zum Atmen brauchen.

Weitere Diagnosen:

- Akute Belastungsreaktion

  - Der Unfall hat den Zustand Ihres Seelenlebens akut belastet.

  Rez. Depressive Episoden

  - Nach dem Unfall gab es immer wieder Zeiten, in denen Sie wegen des Unfalls unter Niedergeschlagenheit litten.

Anamnese:

Die Vorgeschichte Ihrer Erkrankung.

- Der Patient kommt als Zuverlegung der Anästhesiologie des Klinikums Nürnberg.
  - Sie wurden von einer anderen Station aus einem anderen Krankenhaus hierher verlegt.

- Initial war er bewusstlos, so dass er intubiert und beatmet wurde.

  - Sie wurden im bewusstlosen Zustand eingeliefert, so dass man Ihnen zur künstlichen Beatmung ein Rohr (Tubus) in die Luftröhre geschoben hat.

- Im CCT zeigten sich Kontusionsblutungen, jedoch ohne Liquorzirkulationsstörungen oder Einklemmungszeichen.

  - In der Computertomographie des Schädels sah man Blutungen, die durch die Quetschverletzungen des Gehirns enstanden sind. Dabei war der Fluss des Hirnwassers nicht gestört und das Gehirn war nicht angeschwollen, so dass es in das große Loch, dem Ausgang des Rückenmarks, hineingedrückt wurde (das ist lebensgefährlich, weil dabei

„Was hab‘ ich?“ gGmbH
Theaterstraße 4
01067 Dresden

Web: https://washabich.de
Mail: hilfe@washabich.de
Telefon: (0351) 41 88 90-90

das Atemzentrum verletzt werden kann.)
- Die **inneren Hirnwasserräume - Ventrikel** (Abb. 1) sind tiefliegende Hohlräume/Kammern im Gehirn, die ebenfalls mit Hirnwasser gefüllt sind. Es gibt 2 seitliche rechts und links, einen 3. Ventrikel in der Mitte und einen 4. vor dem Kleinhirn. Das **Hirnwasser** wird in den Kammern von einem Knäul aus Blutgefäßen gebildet und hier auch wieder später aufgenommen. Es fließt dann durch sämtliche Räume des Nervensystems außen und innen, einschließlich der Räume am Rückenmark wieder dahin, wo es gebildet wurde. Wenn dieser Fluss behindert wird, weiten sich die Kammern aus und das Gehirn wird nach außen gedrückt.

Abbildung 1

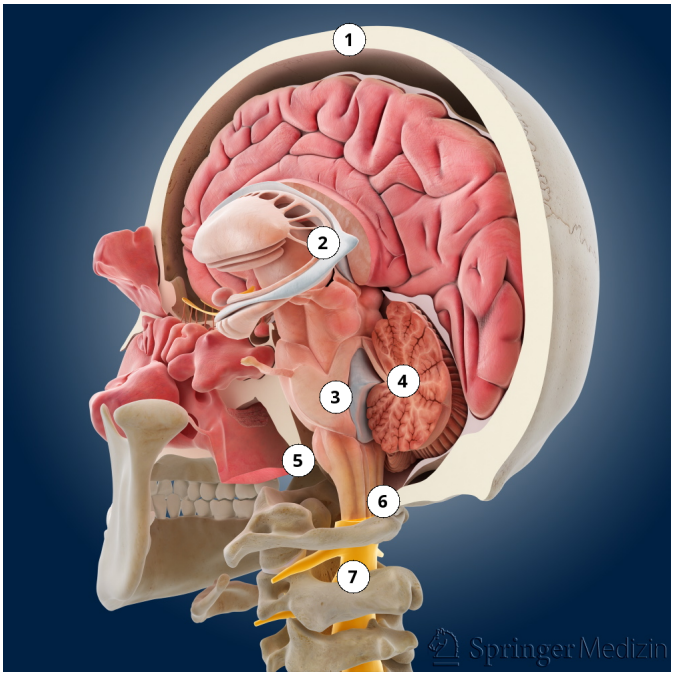

Bildlegende:
1. Schädeldecke
2. Seitliche Hirnwasserkammer
3. 4. Hirnwasserkammer
4. Kleinhirn
5. Zwischen 5 und 6 besteht das große Loch zum Rückenmark
6. Zwischen 5 und 6 besteht das große Loch zum Rückenmark
7. Rückenmark

- Es wurde eine Hirndrucksonde angelegt.
  - Mit der Hirndrucksonde misst man ständig den Druck in der Schädelhöhle, so dass man bei eine Drucksteigerung sofort eingreifen kann.

„Was hab‘ ich?“ gGmbH
Theaterstraße 4
01067 Dresden

Web: https://washabich.de
Mail: hilfe@washabich.de
Telefon: (0351) 41 88 90-90